押题密卷三

第二单元

A1型题

1.答案：D

解析:1.该患者右上后牙突然自发疼痛3天，否认咬硬物史。临床检查未见龋齿及深牙周袋，X线示牙体未见异常。如果诊断为急性龈乳头炎，其典型的表现为牙龈乳头充血水肿。因此本题的正确答案为D。

2.答案：D

解析:2.无

3.答案：C

解析:3.广泛性侵袭性牙周炎治疗后较易复发，因此应加强定期的复查和必要的后续治疗。复查的间隔期开始应为每1～2个月一次，半年后若病情稳定，可逐渐延长。

4.答案：B

解析:4.近冠1/3处根折，如牙根未完全形成的牙齿，行根尖诱导成形术，并做简单义齿修复牙冠，除行使功能外，可保持间隙，防止邻牙移位。保留年轻恒牙牙根，有助于牙槽骨的发育，有利于患儿成年后的修复。因此本题的正确答案为B。

5.答案：E

解析:5.妊娠期龈炎患者龈袋冲洗常用的药物是1%过氧化氢液，一般不主张应用抗生素，以免影响胎儿发育，因此本题的正确答案为E。

6.答案：A

解析:6.ANUG患者首次就诊时，可以清除大块的牙石，一般不能做彻底洁治。可局部使用氧化剂冲洗，进行口腔卫生指导，口服抗生素和支持治疗，同时对全身性因素进行矫正和治疗，因此本题的正确答案为A。

7.答案：D

解析:7.牙龈瘤是发生在牙龈的炎症反应性瘤样增生物，不属于真性肿瘤。病理学上分为三型：纤维型、肉芽肿型和血管型。肿块可有蒂，如息肉状，也可无蒂。来源于邻近的牙龈结缔组织和牙周膜组织，而非骨膜组织，因此本题的正确答案为D。

8.答案：A

解析:8.本题为知识记忆题，考查乳牙龋病的好发牙面。在下颌，乳尖牙早现于唇面，第一、第二乳磨牙多见于（牙合）面。故选A。

9.答案：E

解析:9.增生性龈炎的牙龈增生不超过1/3；遗传性牙龈纤维瘤病牙龈增生覆盖牙冠的2/3以上。而慢性牙周炎和牙龈瘤没有全口牙龈增生表现；结合肾移植病史和增生情况，最可能的诊断为E（药物性牙龈增生）。

10.答案：D

解析:10.乳牙患龋率高，发病早，龋蚀范围广，龋蚀发展速度快，修复性牙本质形成活跃，但自觉症状不明显，因此本题的正确答案为D。

11.答案：A

解析:11.因心脑血管疾病、严重肝病或因其他原因长期服用抗凝剂者，常有出血倾向，牙周治疗前应检查其出、凝血时间和凝血酶原时间。治疗时操作应轻柔，减少创伤。

12.答案：D

解析:12.唇、颊黏膜散在或成簇的团块状的、粟粒大小的淡黄色或黄白色斑疹或丘疹，应考虑迷脂症，其表面光滑，触之柔软，一般无自觉症状。口腔白斑病有时也可以表现为斑块状或颗粒状，但无成簇分布的特点；复发性唇疱疹可表现为丛集性分布，但损害为小水疱，成簇的小水疱很快破裂、糜烂、结痂，发作前常有轻度发热、感冒等诱因；口腔扁平苔藓的基本病损也是粟粒大小的白色或灰白色丘疹，但丘疹组成的线条构成网状、环状、树枝状、斑块状病损，有时

周围还有充血、糜烂或溃疡。

13.答案：E

解析:13.牙龈炎主要由菌斑引起，或者是其他疾病表现在牙龈上的症状，与牙体缺损无直接联系，故选E项；牙体缺损累及牙本质层或牙髓，可出现牙髓刺激症状，甚至出现牙髓炎症、坏死及根尖周病变，故排除其余选项。

14.答案：E

解析:14.牙周炎发展过程包括：始发期、早期病变、病损确立期、进展期，前三期是慢性牙龈炎的表现，没有明显的牙槽骨吸收，也没有牙骨质新生，到了进展期，破骨细胞活跃，牙槽骨吸收、破坏明显。静止期牙槽骨吸收停止或极其缓慢，牙骨质出现新生现象。

15.答案：B

解析:15.艾滋病感染者及艾滋病患者可出现一系列牙周组织疾病，常见的有：（1）牙龈线形红斑常表现为牙龈缘呈明显的火红色线状充血，界限清楚，可有

自发性牙龈出血或刷牙后出血。口腔局部治疗无效。（2）急性坏死性牙龈炎、牙周炎、坏死性口炎，短期内（4周内）出现牙龈溃疡、坏死，牙槽骨破坏，伴明显疼痛。

16.答案：C

解析:16.下颌第一前磨牙因牙冠向舌侧斜度大，故颊尖位于牙冠中份，髓角又高，牙体预备时应避免穿髓；作根管治疗时，器械应顺着牙体长轴的方向进入，以免穿通根管舌侧壁。

17.答案：C

解析:17.当龋洞接近髓腔时应采用氧化锌或者氧氧化钙垫底，避免刺激牙髓组织，同时可以促进修复性牙本质的生成。

18.答案：E

解析:18.控制菌斑消除炎症，恢复牙周组织形态，恢复牙周组织的功能，维持疗效，防止复发均是牙周治疗的总体目标。最终目标是创造一个在健康牙周组织的条件下，能行使良好功能的牙列。

19.答案：E

解析:19.封闭剂通常由合成有机高分子树脂、稀释剂、引发剂和一些辅助剂（溶剂、填料、氟化物、涂料等）组成。

20.答案：A

解析:20.适应证：（1）窝沟深，特别是可以插入或卡住探针（包括可疑龋）；（2）患者其他牙，特别对侧同名牙患龋或有患龋倾向。非适应证：（1）牙（牙合）面无深的沟裂点隙、自洁作用好；（2）患较多邻面龋损者；（3）患者不合作，不能配合正常操作；（4）牙齿尚未完全萌出，被牙龈覆盖。

21.答案：D

解析:21.牙槽骨垂直吸收时，在X线片上显示的是与牙根面之间形成的有一定角度的骨缺损。此时牙周袋的袋底位于牙槽嵴顶的根方（即下方），所以此种牙周袋称为骨下袋。

22.答案：E

解析:22.系统性疾病和状况，如内分泌疾病和激素变化、血液疾病和免疫缺陷、精神压力和心理障碍、营养不良等会增加患牙周炎的风险，并影响牙周治疗的效果。不会直接引起牙周病。

23.答案：D

解析:23.此题为口腔念珠菌病病理变化及鉴别诊断方面的考题。口腔念珠菌病有多种表现形式，常见的有急性假膜性、慢性增殖性和慢性萎缩性。其中，慢性增殖性念珠菌病又称念珠菌白斑，常发生在近口角的颊黏膜和舌背，表现为非均质性的白色斑块。病理变化较具特征性，有上皮增厚、表层中性粒细胞浸润和微脓肿形成、PAS阳性菌丝侵入上皮、固有层炎症细胞浸润。

24.答案：B

解析:24.此题考查要点为慢性龈炎的治疗。根据题干所给出的病情可判断，该患者所患的疾病为慢性龈炎，对这样的患者进行口腔腔卫生指导和龈上洁治术，疾病就可治愈，不需要根面平整和手术治疗，也

不需要全身药物治疗，单纯药物治疗而不清除局部刺激因素不能治愈牙龈炎。

25.答案：B

解析:25.新生恒牙冠折要彻底去除根管内感染物质，消除炎症，同时保护好牙乳头，以便新生恒牙的牙根能够继续发育达正常的根长。

26.答案：A

解析:26.通过X线片检查可以迅速看出牙槽骨破坏吸收的情况，以确定牙周炎的类型。

27.答案：C

解析:27.无

28.答案：E

解析:28.口腔念珠菌病的治疗方法有：（1）2%～4%碳酸氢钠溶液清洁口腔形成碱性环境，抑制念珠菌生长繁殖；（2）1%克霉唑溶液清洗或含漱可以

抑菌和抗真菌；（3）制霉菌素有抑菌作用，可以口服，而E项不可用于本病治疗，因为念珠菌是条件致病菌，用广谱抗生素不能对其有效。

29.答案：E

解析:29.甲硝唑对缺氧情况下生长的细胞和厌氧微生物起杀灭作用，它在人体中还原时生成的代谢物，也具有抗厌氧菌作用，但对需氧菌和兼性厌氧菌无作用。

30.答案：B

解析:30.复发性阿弗他溃疡目前常见的分类为轻型、重型、疱疹样三种。轻型阿弗他溃疡溃疡不大，一般直径2～4mm，圆形或椭圆形。溃疡表面覆有浅黄色假膜，周边围有约1mm的充血红晕带，中央凹陷，基底不硬，灼痛感明显，即“黄、红、凹、痛”特征。重型阿弗他溃疡又称复发性坏死性黏膜腺周围炎、腺周口疮。发作时溃疡大而深，“似弹坑”。疱疹样阿弗他溃疡又称阿弗他口炎，溃疡小而多，散在分布，直径小，可达数十个之多，似“满天星”感觉。

31.答案：B

解析:31.使用抗生素治疗的原则包括：（1）抗生素治疗是作为机械治疗的辅助疗法。（2）急性感染的牙周炎症，如多发性牙周脓肿等，可考虑首选抗生素。（3）适用于经过反复基础治疗效果不佳，牙周组织仍持续破坏的病例。（4）适用于早发性牙周炎的病例，如青少年牙周炎、快速进展型牙周炎等。（5）抗生素治疗的原则是尽量使用小剂量和窄谱抗生素。（6）抗生素治疗的应用必须在牙周基础治疗、充分的临床诊断及微生物分析的基础上，进行选择应用。（7）尽量采用局部控释的给药途径。

32.答案：D

解析:32.增生性龈炎指牙龈组织在慢性炎症的基础上受到某些局部因素刺激而发生的炎症性增生，主要表现为牙龈组织明显的炎性肿胀，同时伴有细胞和胶原纤维的增生。本病多发生于青少年。

33.答案：B

解析:33.四环素对牙的主要影响是着色，有时也合并釉质发育不全。四环素对牙着色和釉质发育不全的影响程序，与下列因素有关：（1）四环素族药物本身的颜色，如：地美环素呈铜黄，土霉素呈柠檬黄色。（2）降解四环素而呈现的色泽，因为四环素对光敏感，可以在紫外线或曝光下变色。（3）四环素在牙本质内，因结合部位的不同而使牙本质着色的程度有所不同，着色带越靠近釉牙本质界，越易着色。（4）与釉质本身的结构有关，在严重釉质发育不全、釉质完全丧失时，则着色的牙本质明显外露。早期服用四环素可引起牙着色和釉质发育不全，在6～7岁后再给药，一般不再引起牙着色。

34.答案：D

解析:34.正常牙髓对20°C～50°C接近口温的水不感觉到疼痛，10°C～20°C的冷水和50°C～60°C的热水很少引起疼痛，所以以低于10°C为冷刺激，高于60°C为热刺激。

35.答案：E

解析:35.病毒入侵膝状神经节可出现外耳道或鼓膜疱疹，膝状神经节受累同时侵犯面神经的运动和感觉神经纤维时，表现为面瘫、耳痛以及外耳道疱疹三联征。

36.答案：A

解析:36.地图舌是一种慢性剥脱性舌炎，舌苔剥脱形似地图，主要出现在舌背，由于其形态和位置多变又称为游走性舌炎。

37.答案：B

解析:37.酸蚀剂可为磷酸液或含磷酸的凝胶，酸蚀面积应为接受封闭的范围，一般为牙尖斜面的2/3。

38.答案：E

解析:38.封闭前保持牙面干燥，不被唾液污染是封闭成功的关键。

39.答案：B

解析:39.题干未提及患牙有疼痛症状，仅有龋齿“深达髓腔，牙髓无活力，叩痛（-），X线片见根尖周无明显异常”，提示牙病为深龋引起的牙髓坏死。X线片没有牙内吸收、牙外吸收和慢性根尖周炎的表现。标准答案为B项，其他选项均为干扰答案。

40.答案：E

解析:40.复发性疱疹性口炎多发生在口唇或接近口唇处，故又称为复发性唇疱疹，可以有诱因，如感冒后复发，表现为簇集性小水疱，病损区有刺激痛、灼痛、痒等症状。

41.答案：B

解析:41.牙周炎诊断特征包括菌斑、牙石刺激因素存在，牙周袋＞3mm且有牙周附着丧失，牙周袋探诊后出血、牙松动或移位等，本病例均存在以上表现，故诊断为成人牙周炎。

42.答案：D

解析:42.肺炎球菌肺炎是由肺炎球菌（或称肺炎链球菌）所引起，肺段或肺叶呈急性炎性实变，临床上出现寒战、高热、咳嗽、血痰、胸痛等症状和肺实变体征。患者常有受凉、淋雨、醉酒或上呼吸道感染病史。起病急骤，有畏寒、寒战、高热，体温迅速上升到39°C～40°C，下午与傍晚体温达高峰，也可呈稽留热。患者常有脉搏增快，呼吸急促。呼吸系统症状有咳嗽、咳黏液脓性痰，可有痰中带血，典型者咳铁锈色痰。

43.答案：C

解析:43.疱疹性龈口炎治疗包括全身治疗、局部治疗、物理疗法、对症支持治疗和中药治疗，全身可以应用抗病毒药物，包括核苷酸类和利巴韦林。局部黏膜可用含漱液、抗生素糊剂等；物理疗法可用氮氧激光治疗；同时病情较严重者应注意休息，补充B族维生素和维生素C等。结合中医药治疗。

44.答案：E

解析:44.可复性牙髓炎，即牙髓充血，主要表现为冷热酸甜刺激痛，温度测验一过性敏感，尤其冷测反应剧烈；患牙常见接近髓腔的硬组织疾病，如深龋等，但也可无硬组织损伤而只是由于咬合创伤等；冰水入洞后痛是深龋的表现；阵发性自发痛说明可能存在急性牙髓炎。

45.答案：D

解析:45.牙内吸收指牙髓组织分化出破牙本质细胞，从髓腔内部吸收牙体硬组织，形成损害，其牙髓组织分化出类似破骨细胞的多形核巨细胞，持续性吸收牙本质，牙髓常伴有弥漫性炎症，为肉芽组织。

46.答案：D

解析:46.青春期龈炎指发生在青春期少年的慢性非特异性牙龈炎，菌斑是青春期龈炎的主要病因。

47.答案：C

解析:47.扁平苔藓与T淋巴细胞对基底细胞的免疫反应有关。

48.答案：B

解析:48.天疱疮是一种少见而严重的皮肤黏膜疱性疾病。一般分为四型，即寻常型、增殖型、落叶型及红斑型天疱疮。发生在口腔中的主要为寻常型天疱疮。

49.答案：D

解析:49.根尖诱导成形术用于恒牙牙根未发育完全，而发生严重牙髓病变和根尖周病变时，应促使牙根继续发育和根尖形成。

50.答案：C

解析:50.虹膜状红斑，即直径为0.5cm左右的圆形红斑的中心有粟粒大小的水疱，又称靶形红斑，为多形性红斑典型的皮肤病损。

51.答案：A

解析:51.二级预防旨在早期发现、早期诊断、早期治疗，减轻已发生的牙周病的严重程度，控制其发展。对局限于牙龈的病变，及时采取专业性洁治，去除菌斑和牙石，控制其进一步发展。采用X线检查法定期追踪观察牙槽骨情况，根据情况采取适当的治疗，如洁治、根面平整或手术治疗等。去除促进牙周病发展的刺激因素，如去除不良修复体、治疗食物嵌塞、充填邻面龋损等，牙周组织的健康状况可得到显著改善。二级预防的效果是在一级预防基础上取得的，其长期效果与患者是否能长期坚持各种预防措施有关。

52.答案：C

解析:52.进入牙髓的有害物质，造成组织损害的主要有菌体表面物质、细菌酶、毒素和代谢产物。内毒素是菌体表面物质，造成牙损害；胶原酶、透明质酸酶和硫酸软骨素酶是细菌酶，造成组织破坏；造成牙髓损害的细菌一般不分泌淀粉酶，而且淀粉酶的作用是水解淀粉，不会造成牙髓损害。

53.答案：D

解析:53.牙菌斑是牙周病的始动因子，故牙周的基础治疗首先应该清除菌斑和预防菌斑的再形成。

54.答案：B

解析:54.有无附着丧失是判断有无牙周炎的主要指征。

55.答案：B

解析:55.深达膜龈联合的牙周袋进行手术治疗的最佳方案是翻瓣术。

56.答案：E

解析:56.梭形菌和螺旋体主要见于坏死性溃疡性龈炎。中间普氏菌与中重度牙龈炎，慢性牙周炎等有关，不是局部型青少年牙周炎的主要优势菌。黏性放线菌仅在炎症初期起作用。局限性青少年牙周炎主要为游离的非附着菌斑，大量研究表明主要的优势菌为伴放线放线杆菌。

57.答案：D

解析:57.球菌性口炎是由金黄色葡萄球菌、草绿色链球菌、溶血性链球菌、肺炎双球菌等所引起的球菌性感染。

58.答案：C

解析:58.健康的龈沟探诊深度一般不超过2～3mm，当牙龈有炎症时，由于组织的水肿或增生，龈沟的探诊深度可达3mm以上，但上皮附着（龈沟底）的位置仍在釉牙骨质界处，临床上不能探到釉牙骨质界，也就是说此时尚无附着丧失，也无牙槽骨吸收，形成的是假性牙周袋。是否有附着丧失是区别牙龈炎和牙周炎的关键指征。

59.答案：D

解析:59.刷牙是控制菌斑的基本方法，刷牙的目的在于清除牙面和牙间隙的菌斑、软垢与食物残渣，ABC项均是刷牙的作用。刷牙还可以减少口腔细菌和其他有害物质，防止牙石的形成。而且正确的刷牙方法能按摩牙龈。增强牙周组织的抗病能力，故E项也是正确的；而刷毛无法刷到牙邻面，故D项不正

确。

60.答案：A

解析:60.腮腺全部由浆液性腺泡组成，故属纯浆液腺，但在新生儿的腮腺中可见少量黏液细胞。

61.答案：E

解析:61.涎腺炎可以由血源性、淋巴源性、邻近组织炎症的波及、损伤及逆行性感染等多种原因造成，其中最主要的原因是逆行性感染。

62.答案：D

解析:62.白斑：是发生在黏膜表面的白色斑块，不能被擦掉，也不能诊断为其他任何疾病者。白斑是一个临床病名，不包括组织学含义，是口腔中最常见的一种白色病变。

63.答案：A

解析:63.颗粒型红斑边缘不规则，稍高于黏膜面，表面不平整，有颗粒样微小的结节似桑葚状或似颗粒肉芽状表面，微小结节为红色或白色，此型并不少见，往往是原位癌或早期鳞癌的表现。

64.答案：C

解析:64.扁平苔鲜和红斑狼疮与T淋巴细胞对基底细胞的免疫反应有关。

65.答案：C

解析:65.抗生素治疗牙周病前应尽量做细菌学检查和药敏试验，以便有针对性选择窄谱的抗菌药物，减少对口腔微生态环境的干扰。

66.答案：B

解析:66.环状龋多现于牙冠中1/3至颈1/3处，有时切缘残留少许正常的釉质、牙本质。环状龋在恒牙中实为少见。

67.答案：B

解析:67.盖髓术中所用的药物为盖髓剂。盖髓剂应具备以下的性能：（1）有良好的生物相容性，对牙髓无刺激和无毒性；（2）有促进牙髓组织修复再生的能力；（3）有较强的杀菌、抑菌能力和渗透作用；（4）药效稳定而持久，使用方便。

68.答案：E

解析:68.继发龋原因：龋坏组织未去净，在洞底或侧壁又继续发展成继发龋。因此，检查继发龋最佳方法是X线片。

69.答案：A

解析:69.完全脱位牙在0.5小时内进行再植，90%患牙可避免牙根吸收。因此，牙脱位后，应立即将牙放入原位，如牙已落地污染，应就地用生理盐水或自来水冲洗，然后放入原位，如果不能即刻复位，可将患牙置于患者的舌下或口腔前庭处，也可放在盛有牛奶、生理盐水或自来水的杯子内，切忌干藏，并尽快到医院就诊。

70.答案：B

解析:70.无

71.答案：E

解析:71.青春期龈炎患者年龄在青春期前后，牙龈的变化为非特异性炎症，牙龈边缘和龈乳头均可发生炎症，其明显的特征是轻刺激易出血，龈乳头肥大，牙龈色、形、质的改变与普通炎症性牙龈病相同。牙龈鲜红或暗红；牙龈边缘和龈乳头组织水肿圆钝，失去原有的扇贝状外形，牙龈肿胀形成假性牙周袋；质地松软，施压时易引起压痕；探诊及刷牙后易出血。牙龈炎症肥大的程度超过局部刺激的程度，且易于复发。可有牙龈增生的临床表现。

72.答案：D

解析:72.乳牙根尖周病治疗后一般牙齿成为死髓牙，变色。

73.答案：C

解析:73.牙髓坏死临床无明显自觉症状。

74.答案：C

解析:74.慢性闭锁性牙髓炎，牙髓尚未暴露，但多可查及深龋洞、冠部充填体或其他近髓的牙体硬组织疾患，去净腐败坏死物质后无肉眼可见的露髓孔。如果细菌的毒力没有增强，外界又无新的感染侵入时，被包绕的病变暂时不会向外发展，所以，慢性炎症可以维持较长时间。临床上没有明显的自发痛或有偶发的钝痛，但是几乎所有患者都有长期的冷、热刺激痛病史。

75.答案：D

解析:75.牙槽骨破坏超过根长2/3的牙周病牙需要行牙周治疗，预后较差，不需要行根管治疗，严格地讲属于拔牙适应证。

76.答案：C

解析:76.牙体缺损最常见的原因是龋齿，其次是外伤、磨损、楔形缺损、酸蚀和发育畸形等。

77.答案：D

解析:77.无

78.答案：B

解析:78.牙震荡是由于较轻外力，如在进食时骤然咀嚼硬物所致牙周膜的轻度损伤，通常不伴牙体组织的缺损。临床表现患牙可有伸长不适感，轻微松动和叩痛；龈缘还可有少量出血，说明牙周膜有损伤。若做牙髓活力测试，其反应不一，一些患牙就诊时，牙髓活力测试无反应，牙髓在外伤时血管和神经受损伤所引起的“休克”所致。

79.答案：C

解析:79.根据题干的描述，该患者的患牙可能是畸形中央尖。畸形中央尖一般都比较薄弱，形态有圆锥形、圆柱形、圆台形，多数都在刚萌出不久即折断，患者30岁且（牙合）面有一环形黄色结构，系长时间磨耗所致，故应为圆台型畸形中央尖。

80.答案：D

解析:80.模状缺损的发生和发展与下列因素有关：

（1）不恰当的刷牙方法。（2）酸的作用：龈沟内的酸性环境可使牙颈部组织脱矿，受摩擦后易缺损。

（3）牙颈部结构的特点：牙颈部釉牙骨质交界处是整个牙齿中釉质和牙骨质覆盖量最少或无覆盖的部位，为牙体结构的薄弱环节；牙龈在该处易发生炎症和萎缩致根面暴露，故该部位耐磨损能力最低。

（4）牙体组织的疲劳。

81.答案：C

解析:81.银汞合金是温度的良导体，当龋损达牙本质中1/3时，牙髓会有反应，如不应用隔温材料，则牙髓会因为温度变化而造成充血及炎性反应。

82.答案：D

解析:82.釉质发育不全主要由营养缺乏导致，尤其以维生素A、C、D及钙磷的缺乏影响最大，维生素E缺乏并不会引起牙釉质发育不全。

83.答案：E

解析:83.牙本质过敏症的表现主要是刺激痛。以机械刺激最为显著，其次为冷、酸、甜等，刺激除去后疼痛立即消失。

84.答案：B

解析:84.楔状缺损是指牙齿牙颈部的硬组织在某些因素长期作用下逐渐丧失，形成由两个光滑斜面组成的楔形缺损。多见于中年以上患者的前磨牙，其次是第一恒磨牙和尖牙，有时范围涉及第二恒磨牙以前的全部牙齿。

85.答案：B

解析:85.氟主要损害釉质发育期牙胚的造釉细胞。因此，过多的氟只有在牙齿发育矿化期进入机体，才能发生氟牙症。若在6、7岁之前，长期居住在饮水中氟含量高的流行区，即使日后迁往他处，也不能避免以后萌出的恒牙受累；反之，如7岁后才迁入高氟区者，则不出现氟牙症。

86.答案：E

解析:86.确定工作长度一般选坚实的切端、牙尖或洞缘作为冠部参照点。从参照点到根管的根尖狭窄部，即预定的操作终点之间的距离为工作长度。

87.答案：C

解析:87.牙根折断：包括根尖1/3、根中1/3和近冠1/3折断。（1）主要症状：牙齿松动、牙冠稍显伸长，有咬合创伤。越近冠方的根折，症状越明显。X线片是诊断根折的主要依据。由于根折线显像变化较多，临床上容易出现遗漏，应该结合临床症状综合判断，必要时变换投照角度再次拍摄。（2）治疗原则：尽可能保留牙根，断端复位，固定患牙，一般固

定2～3个月。消除咬合创伤。术后定期复查，如果出现牙髓症状，进行根管治疗。

88.答案：C

解析:88.畸形舌侧窝是牙内陷最轻的一种。由于舌侧窝呈囊状深陷，容易滞留食物残渣，利于细菌滋生，再加上囊底存在发育上的缺陷，常引起牙髓的感染、坏死及根尖周病变。

89.答案：C

解析:89.恰填：根管内充填物严密，充填物距根尖端0.5～2.0mm。欠填：根管内充填物距根尖端2mm以上，和（或）根尖部根管内有不密合的透射影像。超填：根管内充填物填满根管且超出了根尖孔。

90.答案：A

解析:90.根管治疗完成后牙齿缺乏血管神经的营养，成为死髓牙，缺乏弹性，强度下降。

91.答案：E

解析:91.无

92.答案：E

解析:92.复发性阿弗他溃疡也叫复发性阿弗他口炎、复发性口腔溃疡。本病为口腔黏膜病中发病率最高者。

93.答案：E

解析:93.妊娠期龈炎患者的牙菌斑内中间普氏菌的比率增高，并与血浆中雌激素和黄体酮水平的增高成正比。

94.答案：B

解析:94.牙周翻瓣术适应证主要包括：（1）深牙周袋或复杂性牙周袋，经基础治疗后牙周袋仍在5mm以上，且探诊后出血者；（2）牙周袋底超过膜龈联合界，不宜做牙周袋切除者；（3）有骨下袋形成，需作骨修整或需进行植骨者；（4）根分叉病变伴深牙周袋或牙周-牙髓联合病变患者，需直视下平整根

面，并暴露根分叉，或需截除某一患根者。

95.答案：E

解析:95.假阳性反应的原因：（1）探头或电极接触大面积的金属修复体或牙龈，使电流流向牙周组织。（2）未充分隔湿或干燥受试牙，以致电流泄漏到牙周组织。（3）液化坏死的牙髓有可能传导电流至根尖周，当电流调节到最大刻度时，患者可能有轻微反应。（4）患者过度紧张和焦虑，以致在探头刚接触牙面或被问知感受时即示意有反应。假阴性反应的原因：（1）患者事先用过镇痛剂、麻醉剂或酒精饮料等，不能正常地感知电刺激。（2）探头或电极未能有效地接触牙面，妨碍电流传导到牙髓。（3）根尖尚未发育完全的新萌出牙，其牙髓通常对电刺激无反应。（4）根管内过度钙化的牙，牙髓对电刺激通常无反应，常见于一些老年人患牙。（5）受过外伤的患牙可对电刺激无反应。

96.答案：C

解析:96.无

97.答案：C

解析:97.深龋无夜间痛病史。

98.答案：C

解析:98.健康的龈沟探诊深度一般不超过2～3mm，当牙龈有炎症时，由于组织的水肿或增生，龈沟的探诊深度可达3mm以上，但上皮附着（龈沟底）的位置仍在釉牙骨质界处，临床上不能探到釉牙骨质界，也就是说此时尚无附着丧失，也无牙槽骨吸收，形成的是假性牙周袋。是否有附着丧失是区别牙龈炎和牙周炎的关键指征。

99.答案：B

解析:99.原发性疱疹性口炎最常见的由I型单纯疱疹病毒引起的口腔病损。以6岁以下儿童较多见，尤其是6个月至2岁更多，因为多数婴儿出生后，即有对抗单纯疱疹病毒的抗体，这是一种来自母体的被动免疫，4～6个月时自行消失，2岁前不会出现明显的抗体效价。

100.答案：B

解析:100.口疮在临床上多见，最常见的是轻型，溃疡为圆形或椭圆形，数目一般较少亦较表浅，故不留瘢痕，若有感染则溃疡扩大且加深，但这种情况少见。重型往往有轻型的病史，多为1～2个大而深的溃疡或同时有1～2个较小的溃疡。病程长，疗效差。疱疹样口疮，溃疡小而数目多，散在分布呈口炎形式。周围黏膜充血，这与疱疹性口炎常难以区别。疱疹性口炎与疱疹样口疮无明显的性别差异。

101.答案：C

解析:101.GTR，即引导性组织再生术，其适应证主要包括：骨下袋，根分叉病变，局限性牙龈退缩。在骨下袋中，三壁骨袋牙周膜细胞来源丰富且易于提供牙周膜细胞生长的空间，故效果最好，窄而深的二壁骨袋是较好的适应证。

102.答案：D

解析:102.早期牙周炎的表现：牙龈炎（表现为牙龈红肿、探诊后牙龈出血等），附着丧失（牙周袋形成），牙槽骨吸收。但是到了牙周炎后期，牙槽骨吸

收增加，牙周袋加深，牙齿出现松动。因此，牙齿松动不出现在早期。

103.答案：D

解析:103.双侧上下颌第三磨牙口外投照图像可清楚显示四个第三磨牙的牙胚。

104.答案：B

解析:104.根管治疗术是治疗牙髓坏死、坏疽或根尖周病的一种方法，通过清除根管内的坏死或坏疽物质，进行适当的消毒，并根管充填去除不良刺激，促进根尖周病变愈合。

105.答案：E

解析:105.天疱疮是一种慢性、复发性、严重性表皮内疱性皮肤病，是一种自身免疫性疾病。临床上可分四型：寻常型、增殖型、落叶型、红斑型。该病早期即可出现大面积的糜烂。

106.答案：C

解析:106.细菌脂多糖能够促进吞噬细胞释放溶酶体，促进炎症反应。

107.答案：C

解析:107.牙嵌入性脱位时牙齿向根方移位，导致牙周膜变窄或消失。

108.答案：E

解析:108.浅龋是指龋损在牙釉质或根面牙骨质层内，患者一般无主观症状，遭受外界的物理和化学刺激，如冷、热、酸、甜刺激时亦无明显反应。多数是在常规检查时发现。

109.答案：D

解析:109.乳牙在恒牙萌出前缺失，但恒牙萌出过程中会对邻牙造成挤压倾斜，从而引起缺牙间隙较大的改变，但乳牙接近脱落时拔除，邻牙倾斜的机会反而很小。

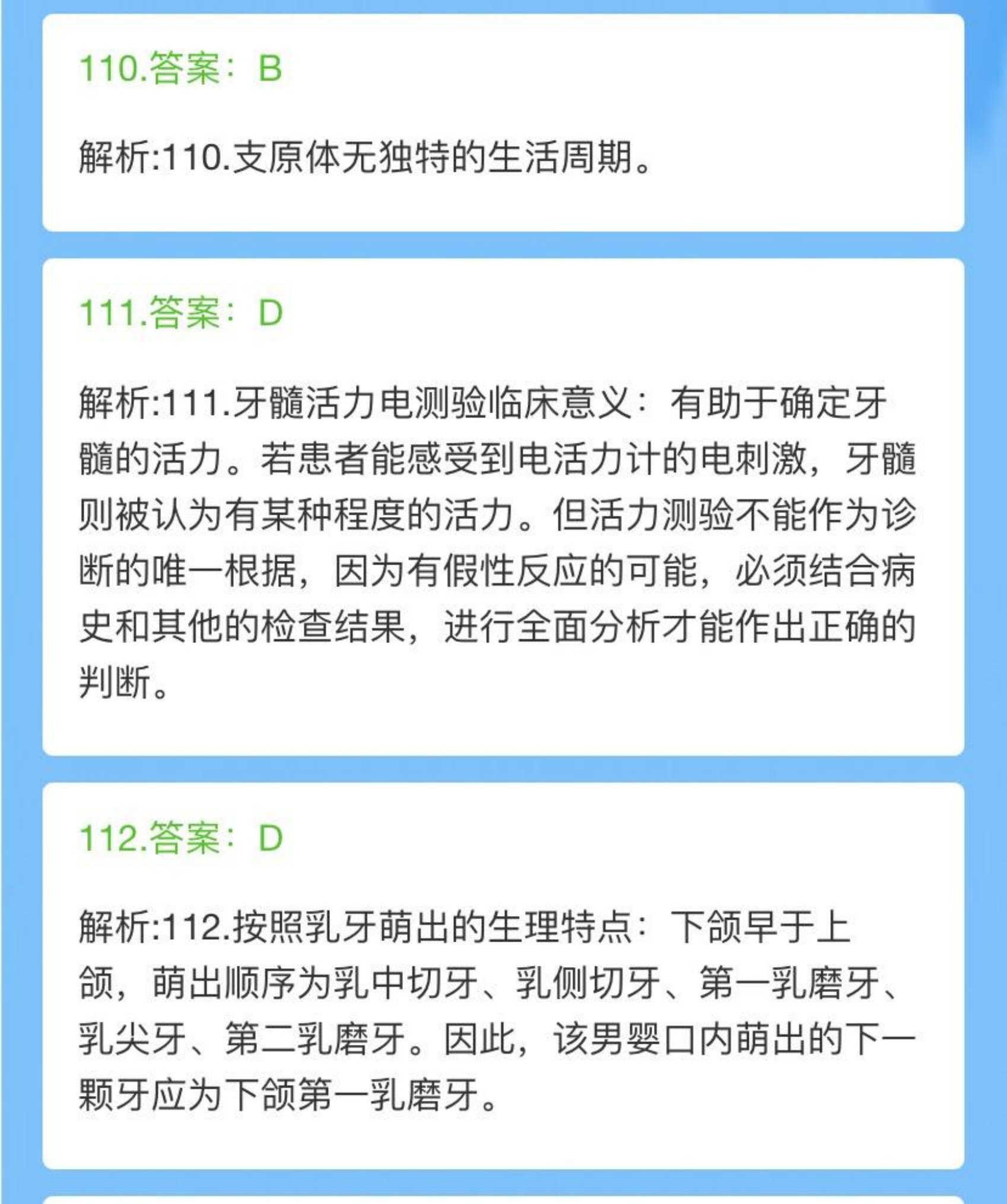

110.答案：B

解析:110.支原体无独特的生活周期。

111.答案：D

解析:111.牙髓活力电测验临床意义：有助于确定牙髓的活力。若患者能感受到电活力计的电刺激，牙髓则被认为有某种程度的活力。但活力测验不能作为诊断的唯一根据，因为有假性反应的可能，必须结合病史和其他的检查结果，进行全面分析才能作出正确的判断。

112.答案：D

解析:112.按照乳牙萌出的生理特点：下颌早于上颌，萌出顺序为乳中切牙、乳侧切牙、第一乳磨牙、乳尖牙、第二乳磨牙。因此，该男婴口内萌出的下一颗牙应为下颌第一乳磨牙。

113.答案：E

解析:113.顽固性牙周炎指的是那些尽管患者很好地遵从医嘱，并接受了对大部分患者来说有效的牙周治疗措施，但其牙周炎却仍为持续进展的类型。由于临床病情及治疗方法的不同，导致这些患者的牙周炎未能控制。

114.答案：D

解析:114.龋病按病变深度分类有利于临床治疗方案的选择。

115.答案：E

解析:115.畸形中央尖系牙体发育畸形之一，多见于下颌第二前磨牙，偶见于上颌前磨牙，在（牙合）面颊舌尖中间突出一圆锥状尖锐的额外尖，其内有牙髓伸入，很易折断而继发牙髓和根尖周病。

116.答案：B

解析:116.透明层又称硬化层，为牙本质龋病变最深层的改变。光镜下，此层呈均质透明状，小管结构不

明显。电镜观察可见小管内起先有较多的针状和（或）多边形矿物盐沉积，电子衍射表明其为晶相结构较差的白磷钙石和（或）磷酸八钙晶体。这些矿物离子来源于管周牙本质的脱矿和成牙本质细胞的分泌。显微硬度分析也发现透明层硬度较正常牙本质为低，表明有一定量的脱矿发生。

117.答案：C

解析:117.抗生素和皮质激素应用，或宿主有全身性疾病，维生素B的缺乏导致菌群失调或免疫力降低，口腔黏膜念珠菌病的发生率也相应增高。长期使用降压药物不会导致口腔念珠菌病。

118.答案：E

解析:118.肥大性牙龈炎的症状：牙龈肿胀肥大，呈深红色或暗红色，组织松软，探诊易出血。牙龈乳头呈球状突起，肿胀的牙龈常可覆盖前牙唇的1/3或更多。由于牙龈肥大，使龈沟加深而形成龈袋，袋内易藏食物，细菌易滋生。

119.答案：C

解析:119.慢性坏死性龈炎以龈乳头和龈缘的坏死为其特征性损害，起初时龈乳头充血水肿，在个别牙龈乳头的顶端发生坏死性溃疡，上覆有灰白色污秽的坏死物，去除坏死物后可见牙龈乳头的颊、舌侧尚存，而中央凹下如火山口状。早期轻型患者应仔细检查龈乳头的中央，以免漏诊。龈乳头被破坏后与龈缘成一直线，如刀切状，龈乳头消失。

120.答案：D

解析:120.下颌第一磨牙是口腔内最先萌出的恒牙，行使主要的咀嚼功能，且具有较多的点隙窝沟，故容易发生龋坏。

121.答案：A

解析:121.在制备洞形时应考虑乳牙牙体解剖组织结构特点，如牙釉质、牙本质薄，髓腔大，髓角高，牙颈部缩窄等情况。因此，窝洞制备的基本原则是：去净龋坏组织，保护牙髓，洞缘线圆钝；尽量保留健康牙体组织；不要求严格的盒状洞形。

122.答案：A

解析:122.髓腔内探及牙髓息肉即可诊断为慢性增生性牙髓炎。

123.答案：D

解析:123.复发性阿弗他溃疡是口腔黏膜疾病中常见的溃疡性损害疾病，发作时疼痛剧烈，灼痛难忍。目前公认的分类为三种类型：轻型、重型及疱疹型溃疡。

124.答案：C

解析:124.悬吊缝合法是利用术区的牙齿来悬吊固定龈瓣。适用于颊、舌两侧龈瓣高度不一致，且张力不同，使每侧龈瓣分别在所复位的水平紧密地贴合于牙槽骨表面，不易发生松脱或过大张力。

125.答案：E

解析:125.青少年牙周炎好发于青春期前后；好发于第一恒磨牙和上下切牙，病变进展很快，早期即可出现牙松动、移位；X线示第一恒磨牙牙槽骨弧形吸收。

126.答案：B

解析:126.金属成品冠修复适用于牙体缺损广泛者，且牙体制备去除的组织较少，较容易恢复牙冠解剖外形、近远中径和功能，非常适于该患儿。

127.答案：C

解析:127.若炎症局限于龈沟（袋）壁内侧时，牙龈表面可表现为质地较韧。

128.答案：A

解析:128.人是一带状疱疹病毒的唯一宿主，病毒经呼吸道黏膜进入血液形成病毒血症，发生感染以后病毒可长期潜伏在脊髓后根神经节或者颅神经感觉神经节内。当机体受到某种刺激（如创伤、疲劳、恶性肿瘤或病后虚弱等）导致机体抵抗力下降时，潜伏病毒被激活，同时受累神经发生炎症、坏死，产生神经痛。本病愈后可获得较持久的免疫，故一般不会再发。

129.答案：E

解析:129.在炎症早期，宿主的防御反应以保护性机制为主。病变持续进行时，宿主的防御反应可导致组织的破坏，其中中性粒细胞产生的溶酶体酶对牙周组织有损伤作用，体液和细胞免疫产生的效应物质对牙周组织也有损伤作用。

130.答案：A

解析:130.牙发育异常可能形成于出生前，或形成于出生后，可能为遗传性或后天获得性，后天获得性者常与全身性疾病，如代谢性疾病或内分泌异常，或环境因素的作用有关。总之牙齿发育异常的原因不明确。

131.答案：D

解析:131.球菌性口炎主要致病菌包括金黄色葡萄球菌、草绿色链球菌、溶血性链球菌、肺炎双球菌等。口腔黏膜的球菌感染可以是儿种球菌同时存在的混合感染。不同的球菌感染所致病变部位有所不同，通常金黄色葡萄球菌感染以牙龈多见，肺炎双球菌好发于硬腭、舌腹、口底及颊黏膜，而草绿色链球菌感染多见于唇、颊、软腭、口底等部位黏膜。变形链球菌是致龋菌。

132.答案：C

解析:132.慢性牙周炎根据附着丧失和骨吸收的范围及其严重程度可进一步分型。轻度：牙龈有炎症和探诊出血，牙周袋深度≤4mm。中度：X线片显牙周袋深度≤6mm，X线片显示牙槽骨吸收超过根长的1/3，但不超过根长的1/2。牙齿可能有轻度松动。重度：炎症较明显或发生牙周脓肿。牙周袋＞6mm，X线片显示牙槽骨吸收超过根长的1/2，牙多有松动。

133.答案：B

解析:133.研究进一步发现，龋齿不仅与糖的总摄入量，还与每天吃糖的次数有关。尤其是非进餐时间吃糖，对龋齿的发生影响更大。

134.答案：D

解析:134.硬腭部由于缺少黏膜下层，同时组织较致密。因此，一般不会发生血管神经性水肿。

135.答案：B

解析:135.黏性放线菌损伤牙周组织的机制包括：（1）合成中性粒细胞趋化物。（2）使白细胞和巨噬细胞释放水解酶。（3）影响成纤维细胞功能。（4）刺激淋巴细胞有丝分裂。（5）抗原刺激宿主过敏反应。（6）刺激破骨细胞，造成骨吸收。

136.答案：E

解析:136.修复性牙本质的形成是牙髓对外界刺激的一种防御反应，其目的是保护牙髓免遭进一步的有害刺激。修复性牙本质矿化程度较高，其内的牙本质小管数目较少甚至缺乏。因此，它对外界刺激的敏感性较正常牙本质低。另外，过度形成的修复性牙本质内无神经支配，这也使其对外界刺激的反应性降低。

137.答案：C

解析:137.口内所有牙齿都保持接触，且磨耗面对（牙合）良好，说明此时为正中（牙合）位。

138.答案：D

解析:138.牙折，是指牙齿受到急剧的机械外力作用

造成的牙齿折断。多见于上前牙，常伴有牙髓和牙周组织的损伤，严重者常伴有牙槽突骨折。临床上常根据其折断的位置而分为：冠折、根折、冠根联合牙折。此例为牙齿纵向冠根折，断端游离无法保留，故拔除。

139.答案：B

解析:139.根尖周肉芽肿的患牙根尖部有圆形的透射影像，边界清晰。周围骨质正常或稍显致密，投影区范围小，直径一般不超过1cm。

140.答案：A

解析:140.直接盖髓术适用于：意外穿髓、穿髓孔直径不超过0.5mm者；年轻恒牙的急性牙髓炎；或无明显自发痛的患牙，在除腐质穿髓时，其穿髓孔小，牙髓组织鲜红而敏感者。

A3型题

141.答案：BE

解析:141～142.新生牙是指出生后不久萌出的牙齿，

而诞生牙是指婴儿出生时口腔内已有的牙齿。因此本题的正确答案为B。早萌的乳牙牙根尚未发育或发育很少，松动或极度松动。上皮珠是牙板上皮剩余所形成的角化物，并非真正的牙齿。因此本题的正确答案为E。

142.答案：CDA

解析:143～145.从患者的临床表现和血小板计数可以初步诊断为血小板减少性紫癜。激素治疗是血小板减少性紫癜的首选治疗方法。发生血小板减少性紫癜是脾脏对血小板的清除作用增强。

143.答案：DA

解析:146～147.急性根尖周炎可直接由急性牙髓炎向根尖周扩展而来，但更常见的是慢性根尖周炎的急性发作。临床表现：患牙疼痛不敢咬合是其特征。开髓引流可以减小髓腔压力，有利于炎症引流，减轻患者疼痛。

B1型题

144.答案：BCA

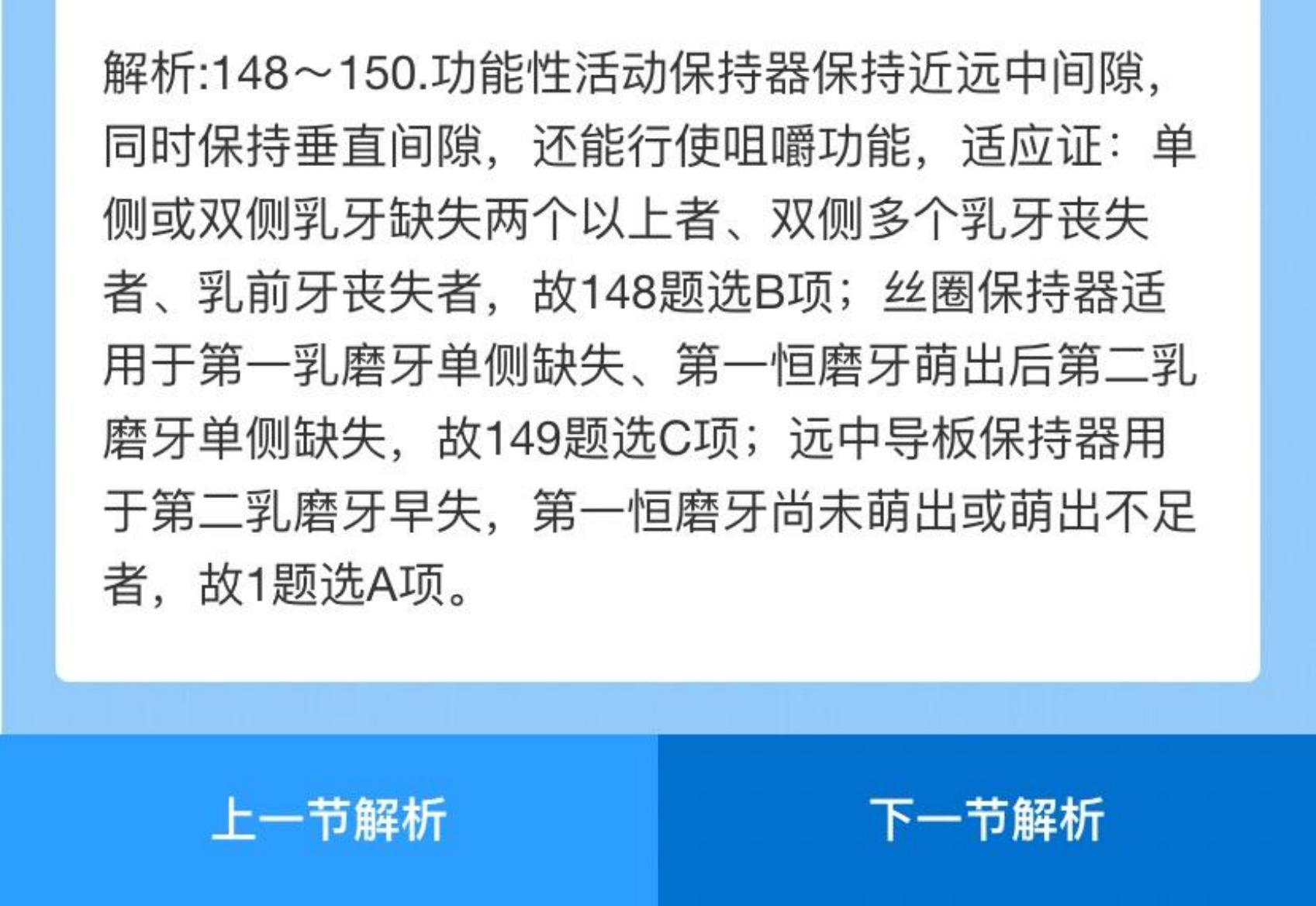

解析:148～150.功能性活动保持器保持近远中间隙，同时保持垂直间隙，还能行使咀嚼功能，适应证：单侧或双侧乳牙缺失两个以上者、双侧多个乳牙丧失者、乳前牙丧失者，故148题选B项；丝圈保持器适用于第一乳磨牙单侧缺失、第一恒磨牙萌出后第二乳磨牙单侧缺失，故149题选C项；远中导板保持器用于第二乳磨牙早失，第一恒磨牙尚未萌出或萌出不足者，故1题选A项。