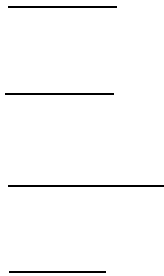


## 临床执业（助理）



## 第六节 消化性溃疡

消化性溃疡包括胃溃疡和十二指肠溃疡两种疾病。

### 一、病因病机

#### 1、病因

**幽门螺旋杆菌（Hp）感染**（占90%以上）、非甾体抗炎药(NSAID)等。

HP 进入胃后，穿过粘液定居于黏液层和黏膜上皮细胞表面之间的胃小凹中，由于其位于黏液层下面所以避免了胃酸杀灭，因为没有侵入黏膜层所以也躲过了机体免疫系统追踪，HP 可释放尿素酶，分解尿素产生氨和空泡毒素，促进黏膜上皮细胞释放炎性介质。

#### 2、病机

HP 感染或者 NSAID 作用下，高浓度胃酸、胃蛋白酶形成自身消化。

①胃溃疡：主要由胃粘膜损伤，胃的防御能力减弱所致。

②十二指肠溃疡：主要由胃酸增多，攻击因素增强所致。

### 二、病变部位

1. **胃溃疡（GU）：胃小弯**

2. **十二指肠溃疡（Du）：球部前壁**

### 三、临床表现

慢性、周期性、季节性、**规律性上腹部疼痛**

**肠前胃后**

1. 胃溃疡：腹痛**餐后 1h**（进食—腹痛—缓解）

2. 十二指肠溃疡：腹痛**餐前和午夜**（腹痛一进食一缓解）

#### 四、并发症

##### 1. 上消化道大出血

①是**最常见**的并发症

②好发部位：十二指肠**球部后壁**

③典型临床表现是：**呕血、黑便**、失血性休克

④首选检查是：**胃镜**（禁忌 X 线钡餐透视）

⑤首先采取的措施：输血补液抗休克

⑥止血措施：静脉点滴 PPI—胃镜—血管介入—手术

##### 2. 穿孔

①好发部位：十二指肠**球部前壁**

②典型临床表现是：突发上腹部持续剧烈疼痛、迅速蔓延至全腹—压痛、反跳痛、腹肌紧张

③腹部查体可见—**肝浊音界缩小**、肠鸣音消失

④辅助检查：首选立位 X 线—**膈下游离气体**（禁忌胃镜）

⑤首先采取的措施：**禁食、胃肠减压**

##### 3. 幽门梗阻

（1）典型临床表现：腹胀、**呕吐**—具有以下三个特点：①呕吐**隔夜宿食**；②呕吐物呈酸性**不含胆汁**；③呕吐后腹痛减

(2) 脱水电解质紊乱类型：低钾、低氯、代谢性碱中毒

(3) 首选检查：胃镜（需先做胃肠减压）

(4) 腹部体征：可见胃型、胃蠕动波、震水音阳性

(5) 首选治疗：禁食、胃肠减压+每晚 500ml 温盐水洗胃

(6) 疤痕性幽门梗阻：是外科手术的绝对适应症

4. 癌变 ①约 1%的胃溃疡可发生癌变；②十二指肠溃疡不发生癌变

## 五、辅助检查

1. 首选检查——胃镜（穿孔者禁忌胃镜）

2. 确诊检查——胃镜+活组织检查

3. 常规检查——幽门螺杆菌检测（见慢性胃炎）

4. X 线钡餐检查——壁外“龛影”系直接征象（可确诊）

## 六、内科治疗

HPP 阳性者——四联疗法（同慢性胃炎）

## 七、外科手术治疗

1. 手术的目的：减少或阻断胃酸分泌

2. 手术适应证

①内科治疗无效者

②并发疤痕性幽门梗阻者

### ③胃溃疡恶变或不能排除恶变者

## 3. 术式选择

### (1) 穿孔缝合（修补）术

急性穿孔以穿孔缝合术为首选术式（穿孔时间超过 8 小时，和伴有腹腔严重感染者）。术后仍需进行常规的抗溃疡药物治疗。

### (2) 胃大部切除术：

①**胃溃疡首选毕 I 式**：胃大部切除+胃十二指肠吻合。次选毕 II 式

②**十二指肠溃疡首选毕 II 式**：胃大部切除+胃空肠吻合+十二指肠残端缝合

### (3) 选择性迷走神经切断术：是十二指肠溃疡的次选手术

①术后主要不良反应：胃潴留（术后胃瘫）

②预防术后胃潴留采取的措施：**一是保留“鸦爪支”，二是加做幽门成形术。**

1、胃溃疡手术首选**毕 I 式**，次选**毕 II 式**；

2、十二指肠溃疡手术首选**毕 II 式**，次选**高迷走神经切断术**

3、胃溃疡和十二指肠溃疡的通用术式是**毕 II 式**

## 4. 术后早期并发症

(1) **术后内出血**：多发于**术后第 1 天**

(2) **十二指肠残端破裂**：**B2 式术后 2--6 天**

(3) **胃肠吻合口破裂或瘘**：术后 3-7 天

(4) **术后胃瘫**：术后 2-3 天，**呕吐物**多呈绿色，**胃肠减压**治疗

(5) 术后梗阻：分为以下三种情形

1) **输入段梗阻**：多见于 B2 式术后

A. **急性完全性**梗阻：①呕吐频繁量少；②呕吐物不含胆汁；③呕吐后症状不缓解。

B. **慢性不完全性**梗阻：①呕吐量大；②呕吐物含大量胆汁；③吐后症状立即消失

2) **输出段**梗阻：①呕吐物=胆汁+胃内容物（两种都有）；②吐后症状缓解。

3) **吻合口**梗阻：①呕吐物含食物；②不含胆汁；③呕吐后症状缓解。

5. 术后晚期并发症

(1) **碱性反流性胃炎**：①发生于 B2 式术后数周数月；②反酸、烧心、胸骨后疼痛；③呕吐物含胆汁，抑酸剂无效，游离胃酸低；④治疗方法：Roux-en-Y 胃空肠吻合术。

(2) **倾倒综合征**：①术后餐后头晕、心悸、恶心、出汗；②饭后 20-30 分发生为“早倾”原因是低血压；饭后 2-4 小时发生为“晚倾”原因是低血糖。

(3) **迷走 N 切断术后腹泻**

(4) **溃疡复发**吻合口溃疡常于术后 2 年内发病

(5) **营养并发症**巨幼红细胞性贫血、小细胞低色素性贫血

(6) **残胃癌**术后 5 年以上

## 第七节 胃癌

### 一、病理

1. 高发部位：**胃窦**，其次贲门、胃体、全胃或大部分胃。

2. 组织类型：**以腺癌最多见**，**印戒细胞癌恶性程度最高**。

### 3. 病理分期

①早期胃癌：是指病灶仅限于**黏膜或黏膜下层**，不论病灶大小或有无淋巴转移。微小胃癌：胃癌直径 $<5\text{mm}$  小胃癌：小于 $10\text{mm}$

②进展期胃癌：浸润**深度超过黏膜下层**。中期：已侵入肌层；晚期：侵及浆膜或浆膜外

### 4. 转移与扩散

①直接浸润

②淋巴转移：是主要转移途径，晚期经胸导管转移至**左锁骨上淋巴结**，称为**Virchow 淋巴结**

③血行转移：**最常转移至肝脏**，其次是肺

④种植转移：胃癌浸润至浆膜外后，瘤细胞脱落并种植在腹膜和脏器浆膜上，形成转移结节。女性胃癌脱落种植转移至卵巢，称为**Krukenberg 瘤**。

### 5. TNM 分期



判断 TNM 分期**首选**的检查是**增强 CT**

T 分期表示肿瘤浸润的深度

N 分期表示肿瘤转移淋巴结受累的个数

M 分期表示有无远处转移。

## 二、临床表现

1. 早期表现：无特异症状，或有乏力、纳差、饱胀等。
2. 晚期表现：①癌肿本身的表现：上腹部疼痛、肿块；②转移和压迫症状；③全身症状：消瘦、体重减轻

## 三、辅助检查与诊断

1. **首选**检查：**胃镜**
2. **确诊**检查：**胃镜+活检**
3. X 线钡餐①溃疡型→**龛影**；②膨胀型→**充盈缺损**；③浸润型→**胃壁僵硬**  
失去蠕动
4. CT 检查：**增强 CT** 是胃癌**分期**的**首选**检查
5. 大便潜血试验：**普查**首选

## 四、治疗原则

### 1. 手术治疗

(1) 早期胃癌：内镜下病灶切除

(2) 中晚期胃癌：①根治性手术（胃癌治疗的主要手段）；②姑息性手



术：指原发病灶无法切除，针对由于胃癌导致的梗阻、穿孔、出血等并发症而作的手术

2. 化疗：进展期胃癌根治术后无论有无淋巴结转移均需化疗，首选 FAM 方案。

### 消化道疾病考点共性

“一面神奇的镜” --- 消化内镜（首选检查）

“一组黄金搭档” --- 消化内镜+活组织检查（首选确诊检查）

“一类神奇的药” --- 质子泵抑制剂（首选药物）

“一种新致病菌” --- 幽门螺杆菌（首选病因）

### 消化道疾病个性特征(秒杀词)

上消化道疾病	个性特征	首选检查	确诊检查
胃食管反流病	反酸烧心、胸骨后疼痛	胃镜 (食管镜)	胃镜+活检
食管癌	进食哽噎、进行性吞咽困难		
慢性萎缩性胃炎	黏膜变薄、皱襞稀疏、血管透见		
胃溃疡	肠前 胃后		
十二指肠溃疡			

## 第二节 肝硬化

### 一、肝脏解剖(助理不考)

1、肝脏分为左右两叶，正常肝脏的基本结构是肝小叶

2、肝细胞产生胆汁，通过左右肝管→肝总管→胆总管→十二指肠乳头→注入十二指肠。

3、胆汁不含消化酶，胆盐对脂肪和脂溶性维生素的消化吸收起着重要作用。

4、肝脏还有解毒、合成蛋白质、合成凝血因子、灭活激素等重要作用。

## 二、常见病因

乙型或丙型病毒性肝炎、酒精中毒、血吸虫病等

## 三、病理特征

肝细胞坏死→肝纤维化→再生结节和假小叶形成。

肝硬化秒杀→假小叶形成

## 四、肝硬化失代偿期临床表现

### 1. 肝功能减退

①胆汁分泌减少→消化道症状：食欲不振、恶心、厌油、腹泻、黄疸；

②凝血因子合成减少→出血倾向和贫血；

③蛋白质合成减少→白蛋白降低、球蛋白升高→白球比例倒置；

④解毒功能降低→代谢产物积聚→血氨升高→肝性脑病；

⑤激素灭活障碍→雌激素及醛固酮积聚增多→肝掌、蜘蛛痣

### 2. 门静脉高压症候群

①脾肿大→脾功能亢进→全血细胞减少

②侧支循环建立开放→食管与胃底静脉曲张（是肝硬化的特征性改变），腹壁静脉曲张以及直肠静脉曲张

③腹水：肝功减退和门脉高压共同结果，是失代偿期最常见、最突出表现的表现（是漏出液）

①食管胃底静脉曲张可秒杀门静脉高压

②肝硬化的突出表现是腹水

## 五、辅助检查

### 1. 肝细胞坏死阶段的检查

①谷丙转氨酶（ALT）↑、谷草转氨酶（AST）↑

②血清白蛋白/球蛋白↑，A/G倒置。肝功判断最有意义的检查

### 2. 肝纤维化阶段的检查

血清III型前胶原氨基末端肽（PIIIP）、IIV型胶原、透明质酸、层粘连蛋白均升高。

穿了三（III型前胶原氨基末端肽）四（IV型胶原）层（层粘连蛋白）还透明（透明质酸）

### 3. 肝硬化的特异性检查

①肝脏穿刺活检：假小叶形成（可确诊：金标准）

②胃镜：可直接确定食管及胃底有无静脉曲张（可确诊：银标准）

③X钡餐线造影：食管及胃底曲张，呈虫蚀样或蚯蚓状或串珠状充盈缺损及纵行粘膜皱襞增宽（可确诊：铜标准）。

## 六、常见并发症

1. 上消化道大出血：①最常见并发症；②出血部位是食管下段和胃底静脉；③最常见诱因是坚硬粗糙食物

2. 肝性脑病：①最严重并发症；②是肝硬化的最常见死因；③常见诱因是

上消化道大出血、利尿、放腹水。

3. 自发性细菌性腹膜炎（属于原发性腹膜炎）：①属于原发性腹膜炎；②致病菌：多为 G-菌/或和 G+球菌；③感染途径：透壁感染；④临床表现--发热、腹胀、腹痛、腹水迅速增加且对利尿剂无效（腹膜刺激征不明显）；⑤治疗以抗生素为主

4. 原发性肝癌：在肝硬化基础上发生的肝癌属于原发性肝癌。

5. 肝肾综合征：属于功能性的。防治出血感染，水电解质紊乱、大剂量利尿剂，避免使用肾毒性药。

6. 肝肺综合征

## 七、治疗

### 1. 保肝治疗

高糖、高维生素、低盐、低脂、适量蛋白质、柔软、清淡易消化饮食，避免应用损害肝脏药物。

### 2. 腹水的治疗

①限盐、限水；②利尿：首选螺内酯，最好方案是--螺内酯+呋塞米/氢氯噻嗪；③输注白蛋白，提高血浆胶体渗透压；④放腹水；⑤腹水浓缩回输（并发自发性腹膜炎时禁用）

呋塞米/氢氯噻嗪→低血钾→碱中毒→促进胺的生成与吸收→诱发肝性脑病



金英杰

